

## مطالعه آسیب‌شناسی بافتی آبشش بچه‌تاسماهیان ایرانی (*Acipenser persicus*) صید شده در سواحل جنوبی دریای خزر

علی حلاجیان<sup>۱\*</sup>، رضوان اله کاظمی<sup>۱</sup>، سهراب دژندیان<sup>۲</sup>، ایوب یوسفی جوردهی<sup>۱</sup>

۱- موسسه تحقیقات بین‌المللی تاسماهیان دریای خزر، سازمان تحقیقات، آموزش و ترویج کشاورزی، رشت، گیلان

۲- پژوهشکده آبی پروری آبهای داخلی، سازمان تحقیقات، آموزش و ترویج کشاورزی، بندر انزلی، گیلان

تاریخ دریافت: ۹۳/۱۲/۲۰ تاریخ پذیرش: ۹۴/۳/۲۵

### چکیده

آبشش ماهی به‌طور مستقیم در معرض آلودگی‌های محیط آبی قرار دارد و یکی از اندام‌های مهم در رابطه با بررسی اثرات آلودگی‌های زیست محیطی است. این تحقیق با هدف بررسی آسیب‌شناسی بافتی آبشش بچه‌تاسماهیان ایرانی وحشی در شرایط زیست طبیعی به انجام رسید. در این پژوهش بافت آبشش ۵۰ عدد تاسماهی ایرانی که با ترال طی سال‌های ۱۳۸۸ الی ۱۳۹۱ از آبهای ایرانی حوضه جنوبی دریای خزر از آستارا تا بندر ترکمن صید شده بودند، مورد بررسی قرار گرفت. پس از زیست‌سنجی ماهیان صید شده، تکه کوچکی از بافت آبشش در محلول بوئن تثبیت و سپس به آزمایشگاه بافت‌شناسی انتقال یافت. تهیه اسلاید از نمونه بافت‌ها در آزمایشگاه طبق روش‌های مرسوم بافت‌شناسی آب‌گیری، شفاف‌سازی، قالب‌گیری و رنگ‌آمیزی (به روش هماتوکسیلین - ائوزین) انجام و نمونه‌ها با میکروسکوپ نوری مورد مطالعه قرار گرفتند. نتایج نشان داد علاوه بر بافت‌های سالم، در برخی از بافت‌ها عوارضی چون تغییرات برگشت پذیر، تغییرات پیش‌رونده گشاد شدن مویرگ‌ها، چماقی شدن، نکروز سلولی، چسبندگی تیغه‌های آبششی ثانویه، پرخونی و هیپرپلازی مشاهده می‌شود. براساس نتایج به دست آمده، ورود هر گونه آلودگی به دریای خزر، شرایط زیست طبیعی آبریان از جمله تاسماهیان را به خطر انداخته و می‌تواند منجر به بروز ناهنجاری‌های مورفولوژیک در آبشش ماهیان شود که در نهایت، مرگ و میر ماهیان را به همراه خواهد داشت.

کلمات کلیدی: دریای خزر، تاسماهی ایرانی، آبشش، بافت‌شناسی

## مقدمه

تاسماهیان مهم‌ترین ذخایر دریای خزر محسوب می‌شوند که از لحاظ خاویار شهرت جهانی دارند و این دریا بیش از ۹۰٪ خاویار جهان را تامین می‌کند. تاسماهیان از دسته ماهیان مهاجر به رودخانه (آنادروموس) هستند که عمده عمر خود را در دریا سپری می‌کنند و نسبتاً دیر به سن بلوغ جنسی می‌رسند. در حال حاضر ۲۷ گونه از انواع تاسماهیان در آب‌های نیمکره شمالی وجود دارد (حلاجیان، ۱۳۷۷) و دریای خزر از مهم‌ترین حوضه‌های آبی است که از لحاظ خاویار شهرت جهانی داشته و مهم‌ترین زیستگاه طبیعی ۵ گونه از تاسماهیان (تاسماهی ایرانی، *Acipenser persicus*، تاسماهی روسی، *Acipenser gueldenstaedti*، تاسماهی شیپ، *Acipenser nudiventris*، ازون برون، *Acipenser stellatus* و فیلماهی، *Huso huso*) می‌باشد (کهنه شهری و آذری تاکامی، ۱۳۵۳). پراکندگی گونه تاسماهی ایرانی در مناطق مختلف دریای خزر تقریباً یکنواخت است، اما بیشتر آنها در مناطق جنوبی و جنوب شرقی دریا زندگی می‌کنند. آنها وزنی معادل ۶۰ تا ۱۳۰ کیلوگرم دارند و طولشان به ۱ تا ۲ متر می‌رسند. سن بلوغ در شرایط طبیعی در مولدین نر بین ۶ تا ۹ سال و در مولدین ماده بین ۱۰ تا ۱۴ سال است (کهنه شهری و آذری تاکامی، ۱۳۵۳). تاسماهی ایرانی یکی از ماهیانی است که به طور مصنوعی تکثیر می‌شود. امروزه ورود آلودگی‌های کشاورزی، صنعتی و پساب‌ها که طیف وسیعی از آلاینده‌های آلی و غیر آلی مانند حلال‌ها، روغن‌ها، فلزات سنگین، آفت‌کش‌ها، کود و مواد جامد معلق دارند (Pandey et al. 2003) به همراه عواملی همچون صید بی‌رویه و قاچاق و تخریب زیستگاه‌های طبیعی می‌توانند علاوه بر ایجاد بیماری و ناهنجاری (Chang et al. 1998) باعث کاهش ذخایر این ماهیان و دیگر آبزیان شوند.

بافت‌شناسی یکی از شاخه‌های علم ریخت‌شناسی است و از این علم منشا گرفته است و درباره ساختمان میکروسکوپی سلول سالم، بافت‌ها و اعضای موجود زنده بحث می‌نماید (تاکاشیما و هیبایا، ۱۹۹۵). ساختار بافت‌های بدن و اندام‌های ماهیان اساساً شبیه سایر مهره‌داران عالی‌تر می‌باشد. کاوش‌ها و یافته‌های بافت‌شناسی امکان افزایش دانش ما در مورد اثرات

آلودگی‌ها روی ماهیان را توسعه می‌بخشد، بنابراین بافت‌شناسی را می‌توان به‌عنوان بخشی مهم و کاربردی از علم شیلات محسوب نمود (بهمنی و همکاران، ۱۳۸۴). دانش بافت‌شناسی ماهیان خاویاری در ایران علم بسیار جوانی است که از جمله می‌توان به مطالعات انجام شده در ایران به شفیع زاده (۱۳۷۲)، حاجی مرادلو (۱۳۷۷)، حلاجیان (۱۳۷۷)، پهلوان یلی (۱۳۷۹)، شیبانی و همکاران (۱۳۸۱)، بهمنی و همکاران (۱۳۸۴)، حلاجیان و همکاران (۲۰۰۵)، ابطحی و همکاران (۱۳۸۵)، رضوانی گیل کلایی و همکاران (۱۳۸۵)، رئیسی و همکاران (۱۳۸۷)، شریف پور و همکاران (۱۳۸۷)، منصوری و جوهری (۱۳۹۳) و در خارج از کشور به Akhundov و (1995) Fedorov، Gisbert و همکاران (۱۹۹۹) و Kaur و Singh (۲۰۱۴) اشاره کرد.

آبشش ماهیان محل تبادل گازی و یونی برای تنفس و تنظیم اسمزی تاسماهیان است و از تعداد زیادی تیغه‌های آبششی ثانویه که در طرفین تیغه‌های آبششی اولیه قرار دارند، تشکیل شده است. تیغه‌های آبششی اولیه از غضروف، رگ‌های خونی و بافت پوششی چند لایه تشکیل می‌شود. یک لایه دو ردیفی از سلول‌های پوششی، اپی‌تلیوم تیغه‌های آبششی ثانویه را تشکیل می‌دهند که توسط تعداد زیادی از سلول‌های پیلار پشتیبانی می‌شود. بافت پوششی تیغه‌های اولیه دارای سلول‌های موکوسی و سلول‌های کلراید زیادی است. سلول‌های کلراید در پایه تیغه‌های آبششی ثانویه دیده می‌شوند، این سلول‌ها اسیدوفیل بوده و حضور بارزی در ماهیان دریایی دارند (تاکاشیما و هیبایا، ۱۹۹۵) و به همین دلیل از جایگاه ویژه‌ای در سلامت ماهیان برخوردارند، بنابراین، اولین اندام مهم در ماهی که اثرات آلودگی را نشان می‌دهد، بافت آبشش است، زیرا این بافت به طور مستقیم در معرض آلودگی‌های محیط قرار دارد (Schlenk and Benson, 2001). بر همین اساس، این پژوهش با هدف ارزیابی تغییرات بافت آبشش ناشی از تماس احتمالی با آلودگی آب دریا در تاسماهی ایرانی سالم انجام شد که طی سال‌های ۱۳۸۸ الی ۱۳۹۱ از نواحی مختلف سواحل جنوبی دریای خزر به روش ترال صید شده بودند.

## مواد و روش‌ها

برای بررسی و مطالعه میکروسکوپی بافت آبشش، ۵۰ عدد تاسماهی ایرانی که در طی سال‌های ۱۳۸۸ الی ۱۳۹۱ طی ۶ گشت تحقیقاتی در سواحل جنوبی دریای خزر (آب‌های ایرانی) از آستارا در استان گیلان تا بندر ترکمن در استان گلستان صید شده بودند، زیست‌سنجی و نمونه‌برداری صورت گرفت. تعیین و موقعیت هر ایستگاه به صورت طرح طبقه‌بندی تصادفی هر استان بر اساس درصد مساحت دریایی نسبت به کل مساحت، مشخص شد و با توجه به وسعت منطقه نمونه برداری، ۹۰ ایستگاه ترال کشی در نظر گرفته شد (توکلی و همکاران، ۱۳۹۲).

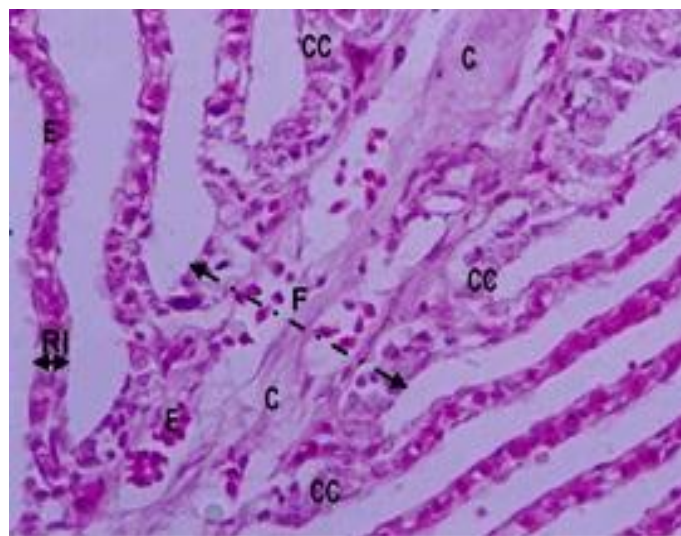
ماهیان صید شده در طی عملیات ترال به دلیل بی‌حال بودن، بلافاصله نمونه بافت آبشش آن‌ها با اسکالپل تیز و قیچی و پنس برداشته و در محلول بوئن تثبیت شدند و سپس براساس روش‌های استاندارد بافت شناسی از نمونه‌های تثبیت شده به کمک دستگاه عمل‌آوری بافت مدل Dispenser Plus DS 4LM آب‌گیری و شفاف‌سازی صورت گرفت و به منظور استحکام بخشیدن بافت جهت تهیه برش‌های نازک نمونه‌ها با پارافین خالص قالب‌گیری شدند (پوستی، ۱۳۷۳؛ شریف پور و همکاران، ۱۳۹۳). با استفاده از میکروتوم دوار مدل Leitz ۱۵۱۲ آلمان از قالب‌های تهیه شده برش‌های بافتی به ضخامت ۷ میکرون (Akhundov and Fedorov, 1995) تهیه و به روش هماتوکسیلین - ائوزین رنگ‌آمیزی شد (شریف پور و

همکاران، ۱۳۹۳). نمونه بافت‌ها پس از رنگ آمیزی به وسیله میکروسکوپ نوری مجهز به دوربین عکسبرداری مدل نیکون DS-Fi1 مورد مطالعه و عکس‌برداری قرار گرفتند.

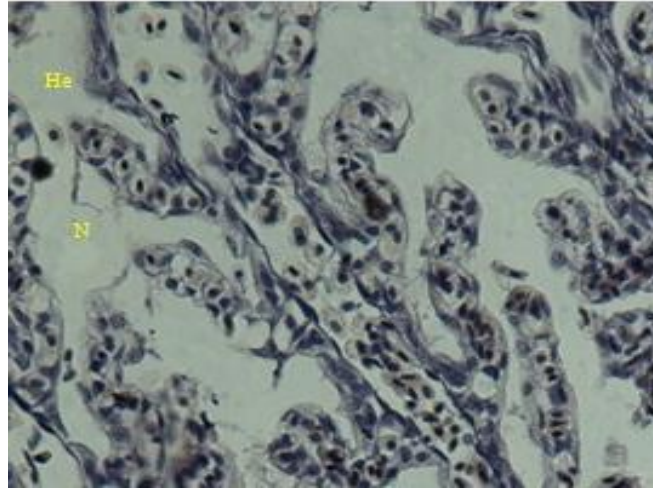
## نتایج

بررسی‌های زیست‌سنجی از ۵۰ عدد تاسماهی ایرانی نمونه‌برداری شده نشان داد حداقل، حداکثر و متوسط وزن ماهیان به ترتیب ۰٫۳۵، ۵۳۵۰ و  $۵۲۱/۲ \pm ۹۵۵$  گرم، حداقل، حداکثر و متوسط طول کل به ترتیب ۲۱/۲، ۱۰۸ و  $۱۸/۶ \pm ۵۳/۴$  سانتی متر بوده و از لحاظ سن نیز در محدوده سنی ۱  $\pm$  ۲ سال قرار داشت.

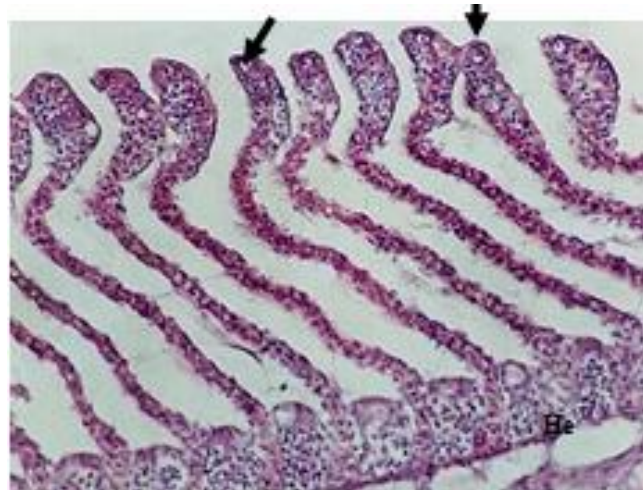
در مطالعه ساختار میکروسکوپی بافت آبشش تاسماهی ایرانی، سلول‌های کلراید، گلبول‌های قرمز، تیغه و رشته‌های آبششی، سلول‌های ماکوسی، سلول‌های پیلار، سلول‌های تنفسی و سلول‌های سنگفرشی مشاهده شد و در برخی از ماهیان عوارضی همچون تغییرات ادم (هیپرتروفی)، تغییرات پیشرونده، هیپرپلازی راسی و پایه ای، تخریب بافت پوششی در لاملای ثانویه (نکروزی شدن سلول)، خونریزی در راس لاملا، پرخونی، خونریزی رسوبات هموسیدرین و اتصال رشته‌های آبششی ثانویه مشاهده گردید. شکل‌های ۱ تا ۵ نمایی از عوارض آبششی دیده شده در این ماهی را نشان می‌دهد.



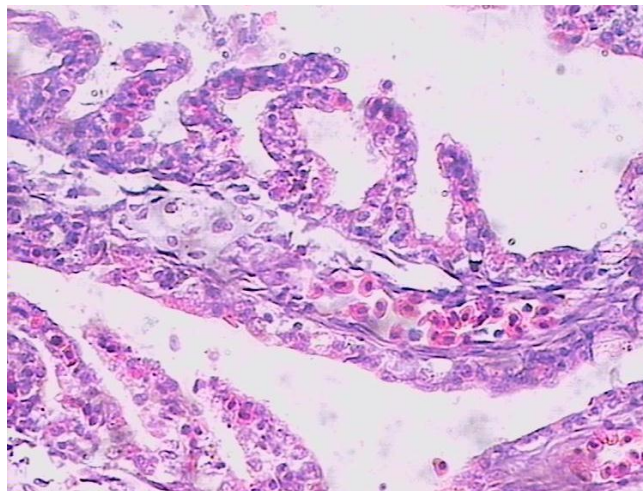
شکل ۱- برش رشته‌های آبشش سالم در تاسماهی ایرانی صید شده از سواحل جنوبی دریای خزر؛ CC: یاخته‌های کلراید، C: غضروف پشتیبان، E: اریتروسیت، RI: رشته آبششی ثانویه، F: رشته آبششی (لنز  $\times 20$  H & E).



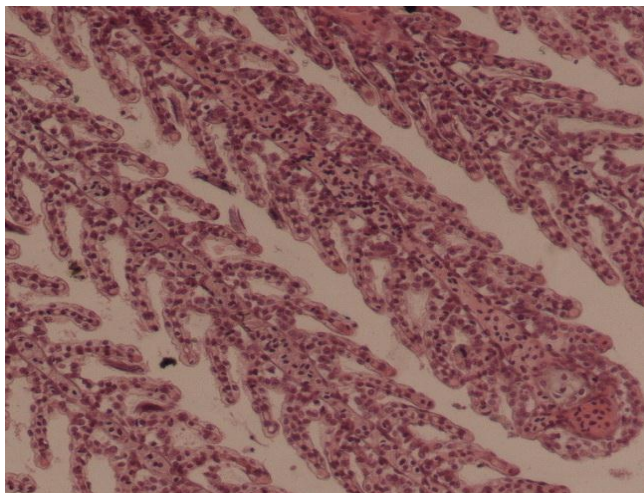
شکل ۲- خونریزی (He) و نکروز سلولی (N) در لاملای ثانویه آبشش تاسماهی ایرانی صید شده از سواحل جنوبی دریای خزر (لنز  $\times 40$  H & E).



شکل ۳- هیپرپلازی تیغه های ثانویه و چسبندگی راسی لاملای ثانویه (پیکان) و خونریزی (He) لاملای اولیه در تاسماهی ایرانی صید شده از سواحل جنوبی دریای خزر (لنز  $\times 20$  H & E).



شکل ۴- ناهنجاری های گردش خون [خونریزی (He) و پرخونی (Hy)] در رشته های آبشش تاسماهی ایرانی صید شده از سواحل جنوبی دریای خزر (لنز  $\times 20$  H & E).



شکل ۵- چسبندگی رشته های ثانویه آبشش (پیکان) در تاسماهی ایرانی صید شده از سواحل جنوبی دریای خزر (لنز  $\times 10$  H & E).

#### بحث

آبشش به عنوان یکی از حیاتی ترین اندام ها در ماهیان بوده و در تبادلات گازی، یونی، تنظیم اسمزی و دفع مواد زائد نیتروژنی نقش عمده ای دارد بطوری که عملکرد این اندام تحت تاثیر محیط اطراف آن بوده و به همین دلیل نسبت به محیط اطرافش که دائما با تغییرات کیفی آب (دما، شوری، آلودگی های صنعتی و کشاورزی و غیره) همراه می باشد، حساس است (Marina et al. 2007). لذا از جایگاه ویژه ای در سلامت ماهیان برخوردار است. ضایعات آبششی در ماهیان خاویاری می تواند در اثر آلودگی ها از جمله آلودگی های انگلی (Altufiev, 1997)، آلاینده های شیمیایی از جمله فلزات سنگین و بعضی از آفت کش ها که منجر به جدا شدن بافت پوششی رشته های اولیه و ثانویه آبشش می شوند (رضوانی گیل کلایی و همکاران، ۱۳۸۵) ایجاد شود.

در مطالعه ساختار میکروسکوپی آبشش، سلول های کلراید، سلول های پیلار، سلول های پوششی، سلول های سنگفرشی و گلبول های قرمز مشاهده شد، بطوری که در تصاویر حاصل از اسلایدهای بافتی آبشش نمونه های مورد بررسی می توان تیغه ها و رشته های آبششی و گلبول های قرمز را به وضوح دید. آبشش و یاخته های آن به ویژه یاخته های کلراید که تنظیم کننده اصلی یون های مرتبط با پدیده اسمزی هستند، از اهمیت ویژه ای در زندگی ماهیان برخوردارند.

آبشش ماهی به طور مستقیم در معرض عوامل محیطی بوده، به سرعت به محرک های مختلف پاسخ می دهد و مستعد آسیب های فیزیکی و شیمیایی است، بنابراین، وقتی آبشش به مدت طولانی در معرض آلودگی های محیطی قرار گیرد، دچار تخریب و بروز عوارض مختلف بافتی می شود (Schlenk and Benson, 2001). عوامل متنوعی شامل آلودگی های زیست محیطی و بسیاری از انگل ها می توانند ناهنجاری های ریخت شناسی (مورفولوژیک) را در آبشش ماهی القاء کنند.

رئییسی و همکاران در سال ۱۳۸۷ در مطالعه بر روی ضایعات آبشش کپور معمولی (*Cyprinus carpio*) و کپور پوزه دار تالاب چغاخور استان چهارمحال و بختیاری که به انگل آلوده شده بودند به این نتیجه رسیدند که ضایعات آبشش آلوده به انگل در این ماهیان شامل پرخونی، هیپرپلازی، تلانژیکتازی و چسبندگی رشته های آبششی بوده است. با توجه به ضایعات دیده شده در آبشش تاسماهی ایرانی (پژوهش حاضر) که مطابقت با نتایج رئییسی و همکاران (۱۳۸۷) بود می توان بیان کرد که عوارض دیده شده در آبشش تاسماهی ایرانی می تواند در اثر وجود عوامل انگلی باشد. تماس آبشش ماهی با فلزات سنگین موجود در محیط زندگی، ناهنجاری هایی را در سلول های پوششی آبشش ایجاد می کند. این ناهنجاری ها عموماً شامل هیپرپلازی، اتصال لاملایی، هیپرتروفی سلول های پوششی، ادم همراه با جدایی بافت پوششی از غشای پایه، نکروز، تلانژیکتازی یا آنوریسسم

ماهیان در معرض غلظت‌های تحت کشنده کلرید کادمیوم قرار گرفتند، عوارضی همچون موکوس، چسبندگی تیغه های ثانویه، تورم و جدا شدن لایه پوششی، گریزی شدن و هیپرپلازی در آبشش آنها دیده شده است.

مطالعات صورت گرفته توسط رضوانی گیل کلائی و همکاران در سال ۱۳۸۵ بر روی آبشش ماهی آزاد و سوف دریای خزر و همچنین بررسی های صورت گرفته توسط شریف‌پور و همکاران در سال ۱۳۸۷ بر روی آبشش ماهی آزاد نشان داد که اکثر علائم آسیب شناسی از جمله تورم، هیپرپلازی، چسبندگی رشته های ثانویه به یکدیگر و پرخونی در آبشش این ماهیان دیده شده است. همین علائم آسیب شناسی در پژوهش حاضر بر روی آبشش تاسماهی ایرانی صید شده در سواحل دریای خزر نیز دیده شد که می تواند ناشی از آلودگی‌های زیست محیطی دریای خزر باشد.

به طور کلی تخریب آبشش علاوه بر عوامل انگلی در اثر تحریکات شیمیایی که شامل عوارض اثرات مستقیم مواد سمی مثل نیکروز و جدایی اپی تلیوم از غشای پایه و عوارض دفاعی در مقابل مواد سمی از قبیل اتصال تیغه های ثانویه و هیپر پلازی اپی تلیوم است (ابطحی و همکاران، ۱۳۸۵) می‌تواند باشد. عوارض مشاهده شده در پژوهش حاضر با پژوهش های صورت گرفته توسط ابطحی و همکاران (۱۳۸۵) بر روی مولدین ازون برون و تاسماهی ایرانی و حاجی مرادلو (۱۳۷۷) بر روی ماهیان خاویاری، رضوانی گیل کلائی و همکاران (۱۳۸۵) بر روی سوف و ماهی آزاد دریای خزر و شریف پور و همکاران (۱۳۸۷) بر روی آزاد ماهی دریای خزر مشابهت دارد. جابه جایی سلول‌های پوششی، هیپرپلازی بافت پوششی، چسبندگی لاملائی، تلاژیکتازی و تزاید سلول‌های موکوسی برخی از تغییرات ساختمانی آبشش‌ها هستند و احتمالاً بیانگر واکنش محدود آبشش ماهیان به محرک‌ها با منشا آب و یا خون می باشد (حاجی مرادلو، ۱۳۷۷).

اگر میزان آلودگی‌های جذب شده در بدن آبزی بیش از حد معمول بوده و از حد استاندارد تجاوز کند می‌تواند برای انسانی که از این آبزیان تغذیه می‌کنند خطر آفرین باشد. بنابراین برای داشتن آبزیانی سالم که به دنبال آن به سلامتی انسان به عنوان مصرف کننده آبزیان (گوشت و خاویار) بر می‌گردد، بایستی چاره‌های اندیشید و از ورود هر گونه آلودگی به محیط‌های طبیعی رودخانه‌ها و

لاملائی، چسبندگی رشته های ثانویه و پرخونی، نمونه هایی از مکانیسم های دفاعی است. در حالت ادم، لایه اپیتلیوم از سطح لاملاهای ثانویه جدا می‌شود. در این حالت بین اپیتلیوم و عروق خونی فاصله می‌افتد. در حقیقت این واکنش یک عمل دفاعی بوده و بدین طریق ماهی سعی می‌کند تا از مسمومیت بیشتر در امان بماند (Arellano et al. 1999). هیپرپلازی نیز مانند ادم در آبشش ماهیان یکی از واکنش‌های دفاعی بدن در پاسخ به مسمومیت‌ها و آلودگی‌های مضر است که در بررسی‌ها قابل مشاهده است (Van Heerden et al. 2004). بنابراین، هیپرپلازی شایع ترین عارضه در نمونه‌های میکروسکوپی آبشش ماهیان به شمار می‌آید و بیشتر یک پاسخ عمومی به تحریکات اعم از انگل‌ها، ذرات معلق یا آمونیاک و یا هر تحریک دیگر جهت محافظت یا سازش است که اغلب در مقابل میزان کم عوامل آسیب رسان بروز می‌دهد (Roberts, 2001). در مطالعه حاضر، پس از هیپرپلازی، بیشترین عارضه قابل مشاهده، چسبندگی آبشش‌های ثانویه به همدیگر بود. چسبندگی رشته های ثانویه به یکدیگر می‌تواند ناشی از تغییر یا انعقاد موکوس از طریق تغییر در ترکیب گلیکوپروتئین موکوسی باشد که در سطح سلول‌های آبششی وجود دارد و توسط فلزات سنگین ایجاد می‌شود (رضوانی گیل کلائی و همکاران، ۱۳۸۵). در این عارضه اپی تلیوم دو تیغه ثانویه مجاور به واسطه هیپرپلازی و یا برآمدگی و در برخی موارد هیپرتروفی اپی تلیوم به هم اتصال می‌یابد و موجب توقف تبادل گاز از طریق سطوح مربوطه می‌شود. متأسفانه محرک های مختلف ممکن است سبب ایجاد عوارض تقریباً یکسان شوند و تخریب ساختاری آبشش می‌تواند پاسخی عمومی به استرس ایجاد شده به وسیله سموم باشد. فیل ماهیانی که در معرض سم دیازینون با غلظت های مختلف قرار گرفته بودند، ناهنجاری های آبششی مانند پرخونی، هیپرپلازی، چسبندگی و نکروزی شدن لاملا در غلظت های بالا (خوش‌باور رستمی و همکاران، ۱۳۸۶) همانند ناهنجاری های دیده شده در آبشش تاسماهی ایرانی پژوهش حاضر را نشان دادند. همچنین تحقیق فوق همسو با گزارش های هدایتی و همکاران در سال ۱۳۹۳ بر روی ماهی کاراس طلائی (*Carassius auratus*) و صفری و همکاران در سال ۱۳۹۳ بر روی بچه تاسماهیان ایرانی بود. آنها بیان داشتند که وقتی این

فضلی، ح.، قاسمی، ش.، بندانی، غ.ع.، آزادبخش، ع.، لاریجانی، م.، پژند، ذ.، تبار، ع.، باقرزاده، ف.، تقوی، ا. ۱۳۹۲. گزارش نهایی ارزیابی ذخایر ماهیان خاویاری در حوضه جنوبی دریای خزر در سال‌های ۹۱-۱۳۸۸. موسسه تحقیقات علوم شیلاتی کشور، موسسه تحقیقات تاسماهیان دریای خزر. ۸۹ ص.

حاجی مرادلو، ع. م. ۱۳۷۷. بررسی آنومالی‌های آبشش ماهیان خاویاری در جنوب شرقی دریای خزر. اولین سمپوزیوم ملی ماهیان خاویاری، رشت.

حلاجیان، ع. ۱۳۷۷. بررسی تعداد میکروبیول در تخمک سه گونه از تاسماهیان جنوب دریای خزر. پایان نامه کارشناسی ارشد رشته شیلات، دانشگاه تربیت مدرس، دانشکده منابع طبیعی و علوم دریایی. ۲۳۰ ص.

خوشباور رستمی، ح.ع.، شریف پور، ع.، مهربانی، م.ر.، زاهدی، آ.، قیاسی، م.، عقلمندی، ف.، سلطانی، م.، شریف، م.، حسینی، م. ۱۳۸۶. گزارش نهایی مطالعه واکنش‌های ایمنی اختصاصی و غیر اختصاصی فیل ماهی علیه آتروموناس هیدروفیلا در مجاورت برخی از سموم ارگانوفسفره (دیازینون). موسسه تحقیقات شیلات ایران. ۱۴۳ ص.

رضوانی گیل کلایی، س.، شریف پور، ع.، کاظمی، ر.، غلامی پور، س.، سعیدی، ع.ا.، پرداختی، ع.ر.، نصراله زاده، ح.، حلاجیان، ع.، نجف پور، ش. ۱۳۸۵. گزارش نهایی بررسی آثار هیستوپاتولوژیک ناشی از برخی آلاینده‌های زیست محیطی دریای خزر روی ماهیان استخوانی شکارچی آزاد و سوف دریای خزر. موسسه تحقیقات شیلات ایران. ۴۸ ص.

رئیزی، م.، برزگر، م.، جلالی، ب. ۱۳۸۷. ضایعات آسیب شناسی ناشی از انگلها در ماهیان تالاب چغاخور استان چهارمحال و بختیاری. اولین کنفرانس ملی علوم شیلات و آبزیان ایران، لاهیجان.

شریف پور، ع.، حلاجیان، ع.، کاظمی، ر. ۱۳۹۳. روش‌های آزمایشگاهی بافت شناسی آبزیان. موسسه تحقیقات علوم شیلاتی کشور. ۳۵۶ ص.

شریف پور، ع.، رضوانی گیل کلایی، س.، کاظمی، ر. ۱۳۸۷. مطالعه هیستوپاتولوژی برخی بافت‌های ماهی آزاد (*Salmo trutta caspius*) حوزه جنوبی دریای خزر ناشی از عوامل آلاینده. پانزدهمین کنگره دامپزشکی ایران، تهران.

دریاها را تا حد امکان کاهش داد. به همین دلیل اطلاعات پایه کسب شده در نتایج این پژوهش، به دلیل عدم وجود اطلاعات کافی در خصوص مطالعات بافت‌شناسی اندام‌های مختلف تاسماهیان در اعماق مختلف مناطق طبیعی زیست آنها می‌تواند حائز اهمیت زیادی باشد.

### تشکر و قدردانی

از ریاست محترم وقت موسسه تحقیقات بین‌المللی تاسماهیان دریای خزر آقای دکتر پورکاظمی و دکتر بهمنی، از کارشناسان بخش‌های فیزیولوژی و بیوشیمی، مدیریت ذخایر، اکولوژی و ژنتیک انستیتو، همچنین از کاپیتان و پرسنل کشتی گیلان و لنج سی سرای ۲ که نهایت همکاری را مبذول داشته‌اند کمال تشکر و سپاسگزاری را داریم.

### منابع

ابطحی، ب.، بهمنی، م.، شریف پور، ع.، اسماعیلی ساری، ع.، کاظمی، ر.، حلاجیان، ع. ۱۳۸۵. گزارش نهایی بررسی آثار هیستوپاتولوژیک ناشی از عوامل زیست محیطی دریای خزر روی ماهیان خاویاری. موسسه تحقیقات شیلات ایران. ۶۸ ص.

بهمنی، م.، کاظمی، ر.، حلاجیان، ع.، شریف پور، ع.، مجازی امیری، ب. ۱۳۸۴. گزارش نهایی بررسی بافت شناسی آبشش، گناد، کبد، کلیه و دستگاه گوارش در تاسماهی ایرانی (*Acipenser persicus*). موسسه تحقیقات شیلات ایران. ۶۵ ص.

پوستی، ا. ۱۳۷۳. بافت‌شناسی مقایسه‌ای و هیستوتکنیک، انتشارات دانشگاه تهران. ۵۱۹ ص.

پهلوان‌بلی، م. ۱۳۸۱. مطالعه بافت‌شناسی تکامل لوله گوارش تاسماهی ایرانی (*Acipenser persicus*) در مراحل ابتدایی زندگی. پایان نامه کارشناسی ارشد دانشگاه تهران. ۱۰۵ ص.

تاکاشیما، ف. و هیبایا، ت. ۱۹۹۵. اطلس بافت‌شناسی ماهی، اشکال طبیعی و آسیب‌شناسی. ترجمه پوستی، ا.، صدیق مروستی، ع.ج. (۱۳۷۸). انتشارات دانشگاه تهران. ۳۲۸ ص.

توکلی، م.، خوشقلب، م.، کر، د.، قدیرنژاد، س.ح.، فدایی، ب.، جوشیده، ه.، حلاجیان، ع.، حدادی مقدم، ک.، پرندآور، ح.، کیمرام، ف.، مقیم، م.، پرافکنده، ف.

- Akhundov, M.M., Fedorov, K.E. 1995. Effect of exogenous estradiol on ovarian development in juvenile sterlet. *Journal of Ichthyology* 33: 109-120.
- Arellano, J.M., Storch, V., Sarasquete, C. 1999. Histological changes and copper accumulation in liver and gills of the Senegales sole, *Soleasene galensis*. *Ecotoxicology and Environmental Safety* 44: 62-72.
- Chang, S., Zdanowicz, V.S., Murchelano, R.A. 1998. Associations between liver lesions in winter flounder (*Pleuronectes americanus*) and sediment chemical contaminants from north-east United States estuaries. *Journal of Marine Sciences* 55: 954-969.
- Ernandes, M.N., Perna, S.A., Moron, S.E. 1998. Chloride cell apical surface changes in gill epithelia of the armored catfish *Hypostomus plecostomus* during exposure to distilled water. *Journal of Fish Biology* 52: 844-849.
- Gisbert, E., Sarasquete, M. C., Williot, P., Castello-Orvay, F. 1999. Histochemistry of the digestive system of Siberian sturgeon during early ontogeny. *Journal of Fish biology* 55: 596-616.
- Hallajian, A., Kazemi, R., Mohseni, M., Bahmani, M. 2005. Histology study of gonads in cultured *Acipenser nudiventris*. 5th International Symposium on Sturgeon. 9-13 May 2005, Ramsar, Iran, 53-55.
- Kazemi, R., Bahmani, M., Krayushkina, L.S., Pourkazemi, M., Ogorzalek, A. 2003. Changes in blood serum osmolarity and ultrastructure of gill chloride cells in young Persian Sturgeon *Acipenser persicus* of different sizes during adaptation to seawater. *Zoologica Poloniae* 48: 5-30.
- Marina M.P.C., Martinez, C.B.R. 2007. Histopathology of gills, kidney and liver of a Neotropical fish caged in an urban stream. *Neotropical Ichthyology* 5: 327-336.
- شفیع زاده، ش. ۱۳۷۲. مطالعه مراحل رشد و نمو جنینی ماهی قره‌برون (*A. persicus*). پایان نامه کارشناسی ارشد رشته بیولوژی ماهیان دریایی، دانشگاه آزاد اسلامی تهران شمال. ۱۵۵ ص.
- شبیانی، ت.، ادیب مرادی، م. ۱۳۸۱. مطالعه بافت‌شناسی کبد و لوزالمعده و مجاری آنها در ماهی ازون‌برون. مجله دانشکده دامپزشکی دانشگاه تهران. ۵۷: ۱۹-۲۴.
- صفری، ر.، شعبانی، ع.، ایمانپور، م.ر. و سوداگر، م. ۱۳۹۳. تاثیر دوزهای تحت کشنده کلرید کادمیوم بر بافت آبشش بچه تاسماهیان ایرانی *Acipenser persicus* اولین همایش ملی پدافند غیر عامل در علوم دریایی، بندرعباس.
- کهنه شهری، م.، آذری تاکامی، ق. ۱۳۵۳. تکثیر مصنوعی و پرورش تاسماهیان. انتشارات دانشگاه تهران. ۲۹۸ ص.
- منصوری، ب.، جوهری، س. ع. ۱۳۹۳. تغییرات آسیب‌شناسی بافتی ناشی از نانوذرات نقره کلونیدی بر آبشش ماهی دانیو گورخری (*Danio rerio*). مجله علوم پزشکی زانکو، ۴۵: ۸-۱.
- هدایتی، س.ع.، خلیلی، م.، غفاری فارسانی، ح. ۱۳۹۳. بررسی آسیب‌شناسی بافت آبشش ماهی کاراس طلایی (*Carassius auratus* Linnaeus, 1758) قرار گرفته در معرض غلظت‌های تحت کشنده کلرید کادمیوم. مجله پژوهش‌های ماهی‌شناسی کاربردی، ۲: ۳۳-۴۰.
- Pandey, S., Parvez, S., Sayeed, I., Haque, R., Bin-Hafeez, B., Raisuddin, S. 2003. Biomarkers of oxidative stress: a comparative study of river Yamuna fish *Wallago attu* (Bl. & Schn.). *Science of the Total Environment* 309: 105-115.
- Roberts, R.J. 2001. *Fish Pathology*. W.B. Saunders. pp.457
- Singh, S., Kaur, P. 2014. Histology of gills of *Labeo rohita* and *Hypophthalmichthys molitrix* infested by monogenean and copepod parasites. *International Journal of Fisheries and Aquatic Studies* 1: 1-6.



Van Heerdenet D., Vosloo, A., Nikinmaa, M. 2004. Effects of short-term copper exposure on gill structure, methallothionein and hypoxia-inducible

factor- 1á (HIF-1á) levels in rainbow trout (*Oncorhynchus mykiss*). Aquatic Toxicology 69: 271-280.

## **Histological study of gill in juveniles of Persian sturgeon (*Acipenser persicus*) caught in southern parts of the Caspian Sea**

**Ali Hallajian<sup>\*1</sup>, Rezvan Allah Kazemi<sup>1</sup>, Sohrab Dejandian<sup>2</sup>, Aiub Yousefi Jourdehi<sup>1</sup>**

1- International Sturgeon Research Organization of the Caspian Sea, Agricultural Research, Education and Extension Organization, Rasht, Guilan, Iran

2- Inland Waters Aquaculture Research Center, Agricultural Research, Education and Extension Organization, Bandar Anzali, Guilan, Iran

Received 11 March 2015; accepted 15 June 2015

### **Abstract**

Fish gill is directly exposed to aqueous environmental pollutions and is one of the most important organs for studying the effects of contaminations. Therefore, this research was conducted to evaluate the histopathology of gill tissue in wild Persian sturgeon *Acipenser persicus* at natural conditions. A total number of 50 wild Persian sturgeon were captured and sampled by trawling in the south areas of the Caspian Sea in Iranian waters from Astara port to Bandar Turkmen during 2009–2013. After biometry of fish, gill tissue sampling was done, fixed with Bouin's solution and transferred to histology lab. Tissue samples were dehydrated, clarified, mounted and colored based on the hematoxylin–eosin method. Microscopic studies showed some disasters such as regressive changes, progressive changes, circulation anomalies, clubbing, necrosis, lamellar fusion, hyperemia and hyperplasia in some gill tissues. Based on the obtained results, entering any pollution into the Caspian Sea water will change environmental states of sturgeons' habitat and lead to morphological disasters in gill and mortality in fishes.

**Key words:** Caspian Sea, Persian sturgeon, Gill, Histology

\* Corresponding author: alihallajian@gmail.com